

Kistik tiroid nodüllerinde perkütan etanol enjeksiyonu ile tedavi

Treatment of cystic thyroid nodules with percutaneous ethanol injection

Bekir Çakır, Rifki Üçler, Dilek Arpacı, Fevzi Balkan, Ahmet Dirikoç, Reyhan Ersoy

Yıldırım Beyazıt Üniversitesi Tıp Fakültesi, Atatürk Eğitim ve Araştırma Hastanesi, Endokrinoloji ve Metabolizma Hastalıkları Kliniği, Ankara

Özet

Amaç: Perkutan etanol enjeksiyonu (PEE), seçilmiş tiroid nodüllerine cerrahi dışı tedavide kullanılan minimal invazif bir yöntemdir.

Gereç ve yöntem: Kliniğimizde kistik nodülü olan 8 hastaya PEE işlemi uygulandı. Benign olduğu doğrulanan kistik nodüllerdeki kist sıvısı ultrasonografi (US) eşliğinde aspire edildi. Aspire edilen sıvının %20-40'ı kadar miktarda %95 konsantrasyonda etanol, yine US eşliğinde kist boşluğuna enjekte edildi. Kistik nodüllerin ortalama volümü 13,6 mL (3,8-36,7 mL) ve enjekte edilen ortalama etanol volümü 6,5 mL (1,5-15 mL) idi.

Bulgular: İlk işlemden sonra birinci ayda yapılan ilk kontrolde iki nodülden %50 küçülme kaydedildi. Altı nodüle belirgin küçülme izlenmediği için ikinci kez PEE uygulandı. Bu nodüllerin ortalama volümü 10,7 mL (6,5-32,4 mL) ve enjekte edilen ortalama etanol volümü 4,5 mL (3-15 mL) idi. Dört nodülden de ikinci PEE sonrasında ilk volüme göre, %50'den fazla küçülme sağlandı. İki olguda ikinci PEE den sonra efektif küçülme izlenmediği için tiroidektomi önerildi. İlk girişimden itibaren 6. ayda yapılan kontrolde dört nodülden kistik komponentin tamamen kaybolduğu izlendi. Ortalama nodül hacmi 0,36 mL (0,25-0,54 mL) olarak hesaplandı. Tedaviden 1 yıl sonra yapılan TİİAB incelemelerinde sitolojik bulgular benign olarak bildirildi.

Sonuç: Deneyimlerimiz, PEE'nin tiroid ince iğne aspirasyon biyopsisi (TİİAB) ile malignitenin ekarte edildiği, kistik komponenti dominant olan kompleks nodüllerin tedavisinde cerrahiye alternatif bir işlem olabileceğini göstermektedir.

Anahtar sözcükler: tiroid, nodül, perkütan etanol enjeksiyonu

Yazışma Adresi | Correspondence: Doç. Dr. Reyhan Ersoy, Mutlukent Mahallesi, Tual Sokak, G7 Blok, No: 2/4, Angora Evleri, 06801, Ankara, Tel: 0312-2912525 Ext: 4859
Faks: 0312- 2912705, e-posta: reyhanersoy@yahoo.com.tr

Başvuru tarihi | Submitted on: 15.06.2011

Kabul tarihi | Accepted on: 14.08.2011

Abstract

Aim: Percutaneous ethanol injection (PEI) is a minimally invasive method which can be preferred in the treatment of selected thyroid nodules.

Materials and methods: We have treated 8 patients with PEI in our clinic. Ultrasound guided fluid aspiration from the cysts confirmed that they were all benign. Ethanol (98%) was injected into the cyst cavity under ultrasound guidance in amounts equivalent to 20–40% of the cystic fluid volume. The mean volume of cystic nodules was 13.6 mL (3.8–36.7 mL) and mean ethanol volume injected was 6.5 mL (1.5–15 mL).

Results: After the first PEI injection, a 50% reduction in nodule sizes was noted in the first control visit of 2 patients. PEI had to be performed a second time in 6 patients because a significant reduction in nodule size had not occurred. Prior to the second PEI, mean nodule volume was 10.7 mL (6.5–32.4 mL). Mean ethanol volume used was 4.5 mL (3–15 mL). After this second PEI, we observed an almost 50% reduction in thyroid nodule size in 4 patients. In two patients, we were not able to record any effective size reduction after the 2nd PEI. These 2 patients were referred to surgery for thyroidectomy. At the control visit, 6 months after PEI, it was found that the cystic component of the nodules had completely disappeared in 4 of the 6 patients. Mean nodule size of these 6 patients was calculated as 0.36 mL (0.25–0.54 mL). One year after PEI, a fine needle aspiration of the nodules which had been subjected to ethanol injection revealed cytology results which were all benign.

Conclusion: PEI may be performed as an alternative treatment to surgery in complex thyroid nodules which are dominantly cystic in nature after eliminating the probability of malignancy by fine needle aspiration.

Keywords: thyroid, nodule, percutaneous ethanol injection

Giriş

Sıvı komponenti dominant olan kistik nodüller tüm tiroid nodüllerinin yaklaşık %32'sini oluşturmaktadır¹. Olguların çoğunda kistik kısım nekrotik değişikliklere ve hemorajiye bağlıdır. Saf tiroid kistleri oldukça az sayıdadır ve tiroid nodüllerinin %1 kadarını oluşturur².

Perkütan etanol enjeksiyonu (PEE), seçilmiş uygun tiroid nodüllerine cerrahi dışı tedavide kullanılan ve ultrasonografi (US) eşliğinde uygulanan minimal invazif bir yöntemdir³⁻¹². Etanol enjeksiyonu küçük damarlarda tromboz ve reaktif fibrozis aracılığıyla selüler dehidratasyon, protein denatürasyonu, koagülatif nekroz ve hemorajik infarkt oluşturarak irreversibl doku hasarına neden olur. Kistik nodüllerde ilk uygulamadan 1-3 ay sonra bazal volüme göre %50 oranında hacimsel küçülme tedavi başarısının göstergesidir. Bu oranda küçülme olmadığı takdirde 3-6. ay sonra işlem tekrarlanabilir. İkinci işlemin sonucu 9-12. ayda değerlendirilir, yine istenilen küçülme gerçekleşmemişse üçüncü işlem yapılabilir¹⁰. Çok büyük veya multilobule kistlerde birden fazla enjeksiyon gerekebilir. Kistik nodüllerde üç seferden fazla işlem yapılması önerilmekte ve bu girişimlerden sonra başarı sağlanamamış ise cerrahi tedavi önerilmektedir¹⁰.

Bu çalışmada kliniğimizde PEE uyguladığımız kistik nodülü olan olgularımız sunulmuştur.

Gereç ve Yöntem

Kliniğimizde kistik nodülü olan 8 hastaya PEE işlemi uygulandı. Tüm hastalara işlem konusunda bilgi verildi ve imzalı onam formu düzenlendi.

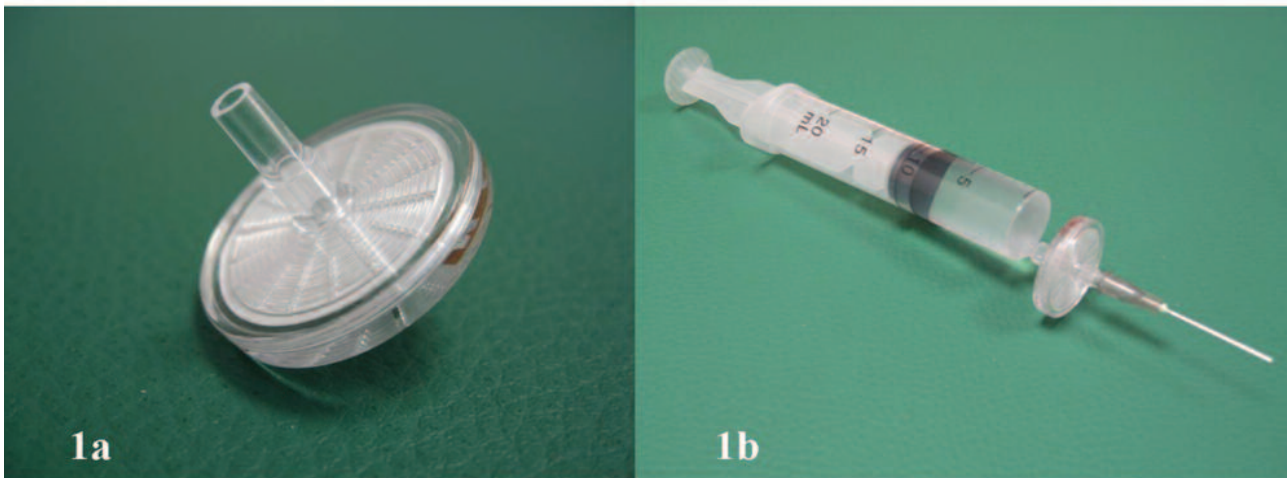
PEE işleminin uygulanışı

Benign olduğu doğrulanan kistik nodüllerdeki kist sıvısı ultrasonografi (US) eşliğinde aspire edildi. İğne ucunun kist kesesi içinde olduğu US ile doğrulandı. Aspire edi-

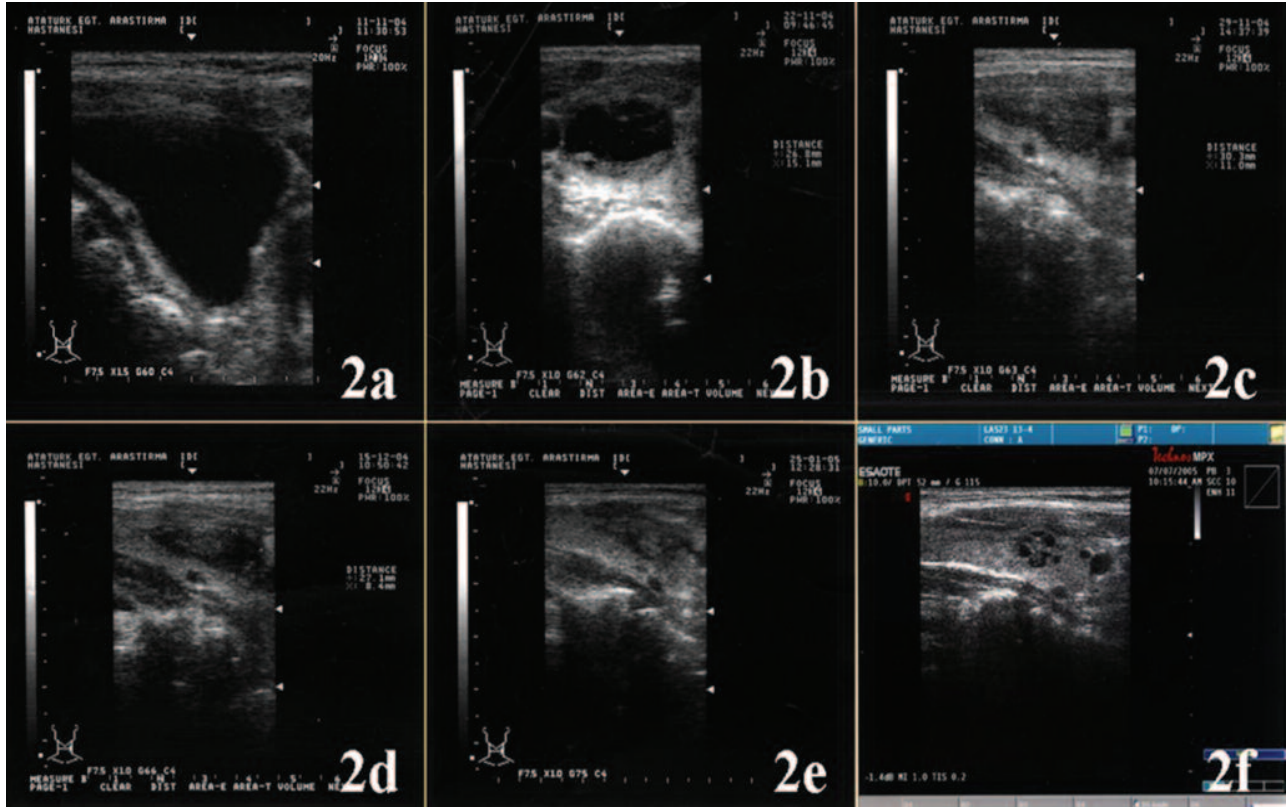
len sıvının %20-40'ı kadar miktarda %95 konsantrasyonda etanol, yine US eşliğinde dikkatli bir şekilde kist boşluğuna enjekte edildi. Ülkemizde %95 konsantrasyonda steril olarak hazırlanmış etanol bulunmamaktadır. Açık olarak bulunan %95 konsantrasyondaki etanolün içinde yabancı cisim veya partikül olması ihtimali göz önünde bulundurulmalıdır. Biz bu olasılığı göz önüne alarak etanolü enjektöre çektikten sonra, enjektör ucuna tek kullanımlık steril bir mikro filtre (MFS 25 Advantec MFS®, Inc. Disposable syringe filter, unit pressure limitation 5.3 kg/cm² Cellulose acetate Cat no: 25CS020AS) yerleştirdik (Resim 1a). Bu mikrofiltrenin diğer ucuna iğneyi yerleştirip, verdiğimiz etanolü bu steril mikrofiltreden geçirerek kist boşluğuna enjekte ettik (Resim 1b).

Bulgular

Hastaların 4'ü kadın, 4'ü erkek olup yaş ortalaması 46,5 (28-58) yıl idi. İlk işlemden itibaren her ay US ile nodül boyutları kontrol edildi. PEE uygulanan nodüllerin ortalama başlangıç volümü 13,6 mL (3,8-36,7 mL) ve ortalama enjekte edilen etanol volümü 6,5 mL (1,5-15 mL) idi. İlk işlemden sonraki ilk kontrolde iki hastada %50'den fazla volüm küçülmesi sağlandı. Altı hastaya efektif küçülme sağlanamadığı için ikinci kez PEE işlemi uygulandı. İkinci işlemde ortalama nodül volümü 10,7 mL (6,5-32,4 mL), ortalama enjekte edilen etanol miktarı 4,5 mL (3-15 mL) idi. Bu işlem sonrasındaki kontrolde 4 hastada daha başlangıca göre %50'den fazla volüm küçülmesinin gerçekleştiği saptandı. İki hastada 2 PEE işlemi sonrası efektif küçülme sağlanamadı. Bu hastalardan birinde nodülün solid komponenti küçülen kistik alana doğru ilerledi. Diğer hastanın ise içeriği hemorajik özellikte olan kistik nodülü mevcuttu. Bu iki hastaya tiroidektomi önerildi. Altıncı ayda yapılan kontrolde 6 hastadan 4'ünde kistik alan tamamen kay-



Resim 1. 1a. PEE işlemi için kliniğimizde kullandığımız mikro filtre, 1b. %95 konsantrasyonda etanol çekildikten sonra mikro filtre takılmış enjektör.



Resim 2: 2a. Hasta C.G: Tiroid sağ lobda dev kistik nodül, 2b. PEE'den bir ay sonra, 2c. Birinci ayda uygulanan ikinci PEE işleminden hemen sonra, 2d. Üçüncü ay, 2e. Beşinci ay, 2f. Altıncı ay (Ankara Atatürk Eğitim ve Araştırma Hastanesi Endokrinoloji ve Metabolizma Hastalıkları Kliniği US Arşivinden)

bolmuştu. Bu kontrole göre 6 hastanın ortalama nodül volümü 0,36 mL (0,25- 0,54 mL) olarak hesaplandı. Hastaların 1. yılda PEE uygulanan nodüllerine tiroid ince iğne aspirasyon biyopsisi (TİİAB) tekrarlandı. Altı nodülde de sitolojik bulgular benign idi.

Tartışma

PEE saf kistik veya kistik komponenti dominant olan kompleks nodüllerin tedavisinde cerrahiye alternatif olan etkin bir işlemdir. Kistik nodüllerin aspirasyonu nodül volümünü küçültmesine rağmen %80'e varan oranlarda nüks ile sonuçlanır ve genellikle cerrahi tedaviye gerek duyulur^{13,14}. Prospektif randomize çalışmalar nodül volümünü küçültmede, PEE'nin sadece kist aspirasyonuna göre belirgin bir şekilde üstün olduğunu göstermiştir. Bazal volüme göre %50'den daha fazla bir küçülme başarı kriteri alındığında PEE ile tedavi edilen vakalarda %72-95 arasında bu küçülmenin sağlandığı gösterilmiştir¹⁵. Ayrıca PEE tedavisinden sonra tiroid kistinde rekürrens oranı %5-20 olarak bildirilmiştir^{8,15}. Görüldüğü gibi PEE'den sonra kistin nüks oranı oldukça düşüktür ve en iyi sonuçlar semptomatik veya dev kistik nodüllerde elde edilmiştir¹⁶. Tek enjeksiyonun hastaların üçte ikisinde tedavi edici etkinliğe sahip olduğu bildirilmiştir⁸. Levotiroksin

(L-T4) supresyon tedavisi ile PEE'nin karşılaştırıldığı randomize bir çalışmada PEE ile büyük nodüllerin belirgin bir şekilde küçüldüğü gösterilmiş, kistik komponenti ağırlıklı olan 38 kompleks nodülden sadece bir tanesinde on ikinci ayın sonunda nüks tespit edilmiştir¹⁰. Saf kistik nodüllerin tedavisinde %88,8 küçülme oranı sağlanırken, miks nodüllerde ortalama %65,8 oranında başarı elde edilmiştir⁸. PEE ile tedavi edilen hastaların %75'inde semptomlar gerilerken, sadece kist aspirasyonu yapılan hastaların %24'ünde başarı sağlanmıştır⁸. Bu nedenlerden dolayı PEE, benign olduğu doğrulanmış, bası semptomu ve/veya kozmetik nedenli yakınmaları olan kistik tiroid nodülü olan olgularda cerrahiye alternatif bir tedavi yöntemi olarak kabul edilmektedir.

PEE'ye bağlı yan etki oldukça nadirdir. En sık görülen yan etki %10-20 olguda enjeksiyon alanında görülen ağrıdır. Çeneye ve kulağa vuran ağrı başlangıçta oldukça yoğundur. Ancak birkaç saniye içinde bu yoğunluk azalır. Az sayıda olguda boyun bölgesinde birkaç saat süren aşırı hassasiyet olabilir. Vakaların çoğunda ağrı iğne geri çekilirken etanolün cilt altına kaçması ile ortaya çıkar. İşlem yapılacak olan cilt altına lokal anestezi uygulaması ortaya çıkabilecek ağrı şikayetini azaltabilir. Çalışmaların çoğunda etanolün toksik etkisine bağlı olarak unilateral rekürren laringeal sinirin

geçici paralizisi bildirilmiştir. PEE ile tedavi edilen oto-nom hiperfonksiyonel tiroid nodülleri olan bir hasta grubunda %3,9 oranında unilateral kord paralizisi bildirilmiştir¹⁷. Bununla birlikte kalıcı ipsilateral fasiyal dizestezi veya juguler ven trombozu daha sık görülmektedir^{17,18}. Tiroidin kistik lezyonlarının PEE ile tedavisinde yan etki yok denecek kadar azdır¹⁹. Kistin etrafındaki fibröz kapsülün varlığı etanol enjeksiyonu esnasında etanolün kontrolsüz dağılmasını engelleyen bir bariyer görevi yapar. Bu durum kistik nodüllere PEE işleminin daha güvenilir olmasını sağlar.

Serimizde PEE uyguladığımız 8 nodülün ikisinde ilk PEE sonrasında, 4 nodülde de ikinci PEE sonrasında ilk volüme göre %50'den fazla küçülme sağlandı. Dört nodülde ilk girişimden itibaren 6. ayda yapılan kontrolde kistik komponentin tamamen kaybolduğu izlendi. Üç kez PEE hiçbir nodüle uygulanmadı. İki olgu için ikinci PEE'den sonra tiroidektomi önerildi. PEE işlemi sırasında ve sonrasında hiçbir komplikasyonla karşılaşmadı. Tedaviden 1 yıl sonra yapılan TİİAB incelemelerinde sitolojik bulgular benign olarak raporlandı. Deneyimlerimiz sonucu PEE'nin TİİAB ile malignitenin ekarte edildiği, kistik komponenti dominant olan kompleks nodüllerin tedavisinde cerrahiye alternatif bir işlem olabileceği düşüncesindeyiz.

Kaynaklar

- De Los Santos ET, Keyhani-Rofagha S, Cunningham JJ, Mazzaferri EL. Cystic thyroid nodules the dilemma of malignant lesions. *Arch Intern Med* 1990;150:422-427.
- Sheppard MC, Franklyn JA. Management of the single thyroid nodule. *Clin Endocrinol* 1994;41:719-724.
- Gharib H, Papini E. Thyroid nodules: clinical importance, assessment, and treatment. *Endocrinol Metab Clin N Am* 2007;36:707-735.
- Livraghi T, Paracchi A, Ferrari C, et al. Treatment of autonomous thyroid nodules with percutaneous ethanol injection: preliminary results: work in progress. *Radiology* 1990;175(3):827-829.
- Verde G, Papini E, Pacella CM, et al. Ultrasound guided percutaneous ethanol injection in the treatment of cystic thyroid nodules. *Clin Endocrinol (Oxf)* 1994; 41(6):719-724.
- Zingrillo M, Torlontano M, Chiarella R, et al. Percutaneous ethanol injection may be a definitive treatment for symptomatic thyroid cystic nodules not treatable by surgery: five-year follow-up study. *Thyroid* 1999;9(8):763-767.
- Kim JH, Lee HK, Lee JH, Ahn Im, Choi C. Efficacy of sonographically guided percutaneous ethanol injection for treatment of thyroid cysts versus solid thyroid nodules. *Am J Roentgenol* 2003;180(6):1723-1726.
- Valcavi R, Frasoldati A. Ultrasound-guided percutaneous ethanol injection therapy in thyroid cystic nodules. *Endocr Pract* 2004;10(3):269-275
- Guglielmi R, Pacella CM, Bianchini A, et al. Percutaneous ethanol injection treatment in benign thyroid lesions: role and efficacy. *Thyroid* 2004;14(2):125-131.
- Bennedbaek FN, Hegedus L. Treatment of recurrent thyroid cysts with ethanol: a randomized double-blind controlled trial. *J Clin Endocrinol Metab* 2003;88(12):5773-5777.
- Papini E, Panunzi C, Pacella CM, et al. Percutaneous ultrasound-guided ethanol injection: a new treatment of toxic autonomously functioning thyroid nodules? *J Clin Endocrinol Metab* 1993;76(2):411-416.
- Bennedbaek FN, Nielsen LK, Hegedus L. Effect of percutaneous ethanol injection therapy versus suppressive doses of L-thyroxine on benign solitary solid cold thyroid nodules: a randomized trial. *J Clin Endocrinol Metab* 1998; 83(3):830-835.
- Clark OH, Okerlund MD, Cavalieri RR, Greenspan FS. Diagnosis and treatment of thyroid parathyroid and thyroglossal duct cysts. *J Clin Endocrinol Metab* 1979;48:983-988.
- Jensen F, Rasmussen SN. The treatment of thyroid cysts by ultrasonographically-guided fine needle aspiration. *Acta Chir Scand* 1976;142:209-211.
- Bennedbaek FN, Hegedus L. Treatment of recurrent thyroid cysts with ethanol: a randomized double blind controlled trial. *J Clin Endocrinol Metab* 2003;88:5773-5777.
- Filetti S, Durante C, Torlontano M. Nonsurgical approaches to the management of thyroid nodules. *Nat Clin Pract Endocrinol Metab* 2006;2(7):384-394.
- Lippi F, Ferrari C, Manetti L, et al. Treatment of solitary autonomous thyroid nodules by percutaneous ethanol injection. Results of an Italian multicenter study. *J Clin Endocrinol Metab* 1996;81:3261-3264.
- Bennedbaek FN, Hegedus L. Percutaneous ethanol injection therapy in benign solitary cold thyroid nodules: a randomized trial comparing one injection with three injections. *Thyroid* 1999;9:225-233.
- Pacini F. Role of percutaneous ethanol injection in management of nodular lesions of the thyroid gland. *J Nucl Med* 2003;44:211-212.